Münchner Nomenklatur III

für die gynäkologische Zytodiagnostik der Zervix

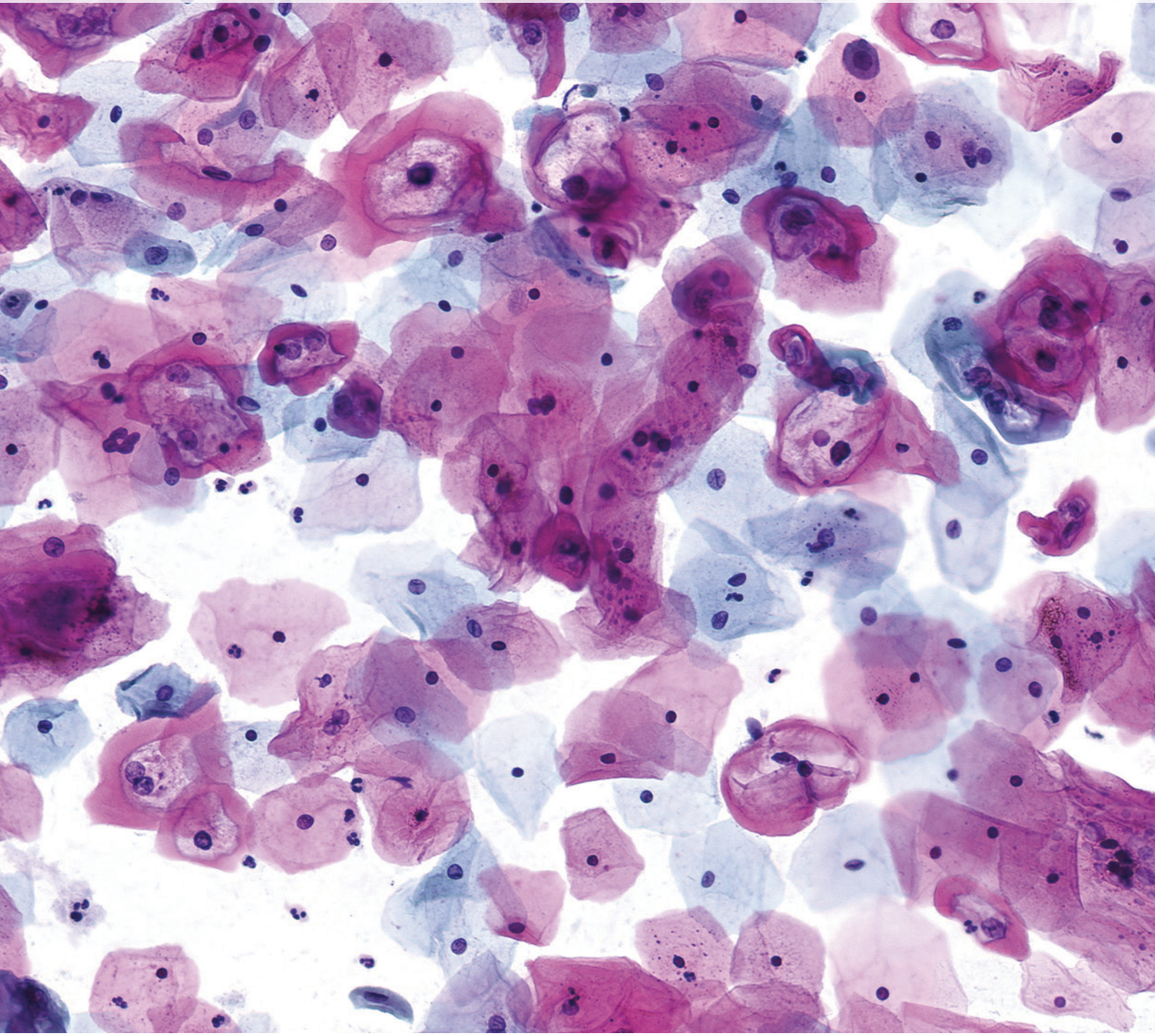

VDCA · VERBAND DEUTSCHER CYTOLOGISCH TÄTIGER ASSISTENTEN e.V. · Januar · 2014

MÜNCHNER NOMENKLATUR III

für die gynäkologische Zytodiagnostik der Zervix[1]

Katrin Marquardt, Ulrich Schenck und Henrik Griesser

Einleitung

Bereits in den 1970er Jahren hatte sich herausgestellt, dass die Einteilung der zytologischen Befunde nach Papanicolaou nicht mehr zeitgemäß war, so dass das Münchner Schema entwickelt und seit 1975 in Deutschland verwendet wurde. Unter anderem als Reaktion auf die Einführung des Bethesda-Systems in den USA wurde dieses Schema 1990 von der Münchner Nomenklatur II abgelöst. Diese Klassifikation ist für Untersuchungen gesetzlich krankenversicherter Frauen laut Qualitätssicherungs-Vereinbarung vorgeschrieben.

Neue Erkenntnisse zur Pathogenese des Zervixkarzinoms und höhere Anforderungen an die Sensitivität der Zytologie haben inzwischen das Bedürfnis nach einer Nomenklatur verstärkt, die nicht nur der morphologischen Variationsbreite gerecht wird, sondern auch besser als Basis für eine risikoadaptierte Abklärung bei positiven oder unklaren Befunden dienen kann. Hinderlich waren hierfür in der Vergangenheit auch die außerhalb der eigentlichen Nomenklatur benutzten Kategorien wie „IIW" oder „IIK", die nicht reproduzierbar sind und der Zielsetzung der Vorsorgezytologie, nämlich einer Entdeckung von Vorstufen eines Zervixkarzinoms, nicht entsprechen.

Auch die Gruppe III wird von den zytologisch-diagnostisch tätigen Einrichtungen unterschiedlich verwendet, zum Teil unter Nichtbeachtung der in der Münchner Nomenklatur II festgelegten Kriterien. Um im Zervix-Screening erhobene Daten aus Deutschland mit internationalen Studienergebnissen vergleichen zu können, muss unsere Klassifikation insbesondere in das 2001 überarbeitete Bethesda-System[2] übersetzbar sein. Andererseits sollte die bewährte Gruppeneinteilung der Münchner Nomenklatur erhalten bleiben, um eine einfache Handhabung für zytologisch tätige Ärzte und Assistenten ebenso wie für die behandelnden Frauenärzte zu gewährleisten.

In der Münchner Nomenklatur II wurden zytologische Befunde leichter und mäßiger Dysplasien (CIN 1 und CIN 2) in der Gruppe IIID zusammengefasst, um im Gegensatz zur therapiepflichtigen Gruppe IVa die große spontane Rückbildungsneigung dieser Dysplasiegrade zu betonen. In der Bethesda-Nomenklatur steht das Zellbild einer leichten Dysplasie als low-grade squamous intraepithelial lesion (LSIL) der als high-grade squamous intraepithelial lesion (HSIL) zusammengefassten mäßiggradigen und schweren Dysplasien und Carcinomata in situ gegenüber. Da jedoch im Verlauf in weniger als der Hälfte der zytologisch diagnostizierten mäßigen Dysplasien CIN 3-Läsionen gefunden werden,[3-6] ist eine getrennte Erfassung von drei Dysplasiegraden nicht nur gerechtfertigt, sondern sogar zu fordern.

Die bereits in der Münchner Nomenklatur II festgehaltene Empfehlung, dass Patientinnen mit einer Gruppe IIID (leichte und mäßige Dysplasie) zunächst zytologisch und kolposkopisch kontrolliert werden sollten, trug dem biologischen Verhalten der Läsionen Rechnung. Es bleibt ein wichtiges Anliegen in der Krebsvorsorge, bei Läsionen mit größerer Regressionsneigung komplikationsbelastete Übertherapien und damit auch psychische Schäden bei den Betroffenen und unnötige Kosten für das Gesundheitssystem zu vermeiden.

Eine weitere Schwäche der Münchner Nomenklatur II betrifft unklare Veränderungen, die weder die Kriterien einer Dysplasie erfüllen noch mit Sicherheit als reaktiv angesprochen werden können. Solche Befunde werden oft als „Gruppe IIW" oder „Gruppe IIK" bezeichnet, ohne dass eine Definition dafür existiert. Deshalb führt diese nach laborinternen Kriterien verwendete, inoffizielle Einteilung zu Problemen bei der Kommunikation mit Patientinnen, einsendenden Frauenärzten, weiterbehandelnden Ärzten, zum Beispiel in der Dysplasie-Sprechstunde, und darüber hinaus zu Ungenauigkeiten in der Jahresstatistik der Kassenärztlichen Vereinigungen.

Drüsige Läsionen sind in der Münchner Nomenklatur II im Vergleich mit dem Bethesda-System unterrepräsentiert. Das ungleich häufigere Auftreten plattenepithelialer Präkanzerosen und Karzinome dürfte dabei eine Rolle gespielt haben.
Während das Zervix-Screening die Anzahl der Plattenepithelkarzinome sehr erfolgreich reduziert hat, ist dies für die endozervikalen Adenokarzinome nicht in gleichem Maße gelungen.[7] Als Erklärung dafür werden technische Probleme bei der endozervikalen Abstrich-Entnahme ebenso diskutiert wie Interpretationsschwierigkeiten der Zytologen bei der Beurteilung des Drüsenepithels, für dessen Dysplasien es keine reproduzierbare Graduierung gibt.

Mit der Verpflichtung der Gynäkologen, den Abstrich mit Spatel und Bürste zu entnehmen, ist auch die Erfassung glandulärer Läsionen verbessert worden.
Von Seiten der Zytologen schließt die Münchner Nomenklatur III eine Lücke zur Kategorisierung der drüsenepithelialen Epithelveränderungen und soll dadurch die Sensitivität auch für diese Läsionen erhöhen. Die im Rahmen der Klassifikation mögliche eindeutige Aussage, dass das Zellbild Merkmale einer drüsigen Läsion aufweist, spielt auch in der weiteren Abklärung eine entscheidende Rolle.

In der Koordinationskonferenz für Zytologie haben Vertreter der beteiligten Fachgesellschaften (Deutsche Gesellschaft für Zytologie, Deutsche Gesellschaft für Gynäkologie und Geburtshilfe sowie deren Arbeitsgemeinschaft für Zervixpathologie und Kolposkopie, Arbeitsgemeinschaft für Zytopathologie der Deutschen Gesellschaft für Pathologie) in Abstimmung mit Vertretern der Berufsverbände (Arbeitsgemeinschaft zytologisch tätiger Ärzte in Deutschland, Berufsverband der Frauenärzte, Bundesverband der Pathologen, Berufsverband zytodiagnostisch tätiger Akademiker in Deutschland) eine aktualisierte Fassung der Münchner Nomenklatur verabschiedet: Diese Münchner Nomenklatur III[1] wird im Folgenden vorgestellt (Tabelle1).

MÜNCHNER NOMENKLATUR III

Gruppe	Definition	Korrelat im Bethesda-System
0	**Unzureichendes Material** → *Abstrich-Wiederholung*	Unsatisfactory for evaluation
I	**Unauffällige und unverdächtige Befunde** → *Abstrich im Vorsorgeintervall*	NILM
II-a	**Unauffällige Befunde** bei auffälliger Anamnese → *ggf. zytologische Kontrolle wegen auffälliger Anamnese (zytologischer / histologischer / kolposkopischer / klinischer Befund)*	NILM
II	**Befunde mit eingeschränkt protektivem Wert**	
II-p	Plattenepithelzellen mit geringergradigen Kernveränderungen als bei CIN 1, auch mit koilozytärem Zytoplasma / Parakeratose → *ggf. zytologische Kontrolle unter Berücksichtigung von Anamnese und klinischem Befund (evtl. nach Entzündungsbehandlung und/oder hormoneller Aufhellung; in besonderen Fällen additive Methoden und/oder Kolposkopie)*	ASC-US
II-g	Zervikale Drüsenzellen mit Anomalien, die über das Spektrum reaktiver Veränderungen hinausreichen → *ggf. zytologische Kontrolle in Abhängigkeit von Anamnese und klinischem Befund (evtl. nach Entzündungsbehandlung; in besonderen Fällen additive Methoden und/oder Kolposkopie)*	AGC endocervical NOS
II-e	Endometriumzellen bei Frauen > 40. Lebensjahr in der zweiten Zyklushälfte, → *klinische Kontrolle unter Berücksichtigung von Anamnese und klinischem Befund*	Endometrial cells
III	**Unklare bzw. zweifelhafte Befunde**	
III-p	CIN 2/3/ Plattenepithelkarzinom nicht auszuschließen → *Differentialkolposkopie, ggf. additive Methoden, evtl. kurzfristige zytologische Kontrolle nach Entzündungsbehandlung und/oder hormoneller Aufhellung*	ASC-H
III-g	Ausgeprägte Atypien des Drüsenepithels, Adenocarcinoma in situ/invasives Adenokarzinom nicht auszuschließen → *Differentialkolposkopie, ggf. additive Methoden*	AGC endocervical favor neoplastic
III-e	Abnorme endometriale Zellen (insbesondere postmenopausal) → *weiterführende klinische Diagnostik, ggf. mit histologischer Klärung*	AGC endometrial
III-x	Zweifelhafte Drüsenzellen ungewissen Ursprung → *weiterführende Diagnostik (z. B. fraktionierte Abrasio; ggf. additive Methoden / Differentialkolposkopie)*	AGC favor neoplastic
IIID	**Dysplasie-Befunde mit größerer Regressionsneigung**	
IIID1	Zellbild einer leichten Dysplasie analog CIN 1 → *zytologische Kontrolle in sechs Monaten, bei Persistenz > ein Jahr: ggf. additive Methoden / Differentialkolposkopie*	LSIL
IIID2	Zellbild einer mäßigen Dysplasie analog CIN 2 → *zytologische Kontrolle in drei Monaten, bei Persistenz > sechs Monate: Differentialkolposkopie, ggf. additive Methoden*	HSIL
IV	**Unmittelbare Vorstadien des Zervixkarzinoms** → *Differentialkolposkopie und Therapie*	
IVa-p	Zellbild einer schweren Dysplasie/eines Carcinoma in situ analog CIN 3	HSIL
IVa-g	Zellbild eines Adenocarcinoma in situ	AIS
IVb-p	Zellbild einer CIN 3, Invasion nicht auszuschließen	HSIL with features suspicious for invasion
IVb-g	Zellbild eines Adenocarcinoma in situ, Invasion nicht auszuschließen	AIS with features suspicious for invasion

V	**Malignome →** *weiterführende Diagnostik mit Histologie und Therapie*	
V-p	Plattenepithelkarzinom	Squamous cell carcinoma
V-g	Endozervikales Adenokarzinom	Endocervical adenocarcinoma
V-e	Endometriales Adenokarzinom	Endometrial adenocarcinoma
V-x	Andere Malignome, auch unklaren Ursprungs	Other malignant neoplasms
NILM: Negativ for intraepithelial lesion or malignancy, CIN 1/2/3: Cervikale Intraepitheliale Neoplasie, ASC-US: Atypical squamous cells of undetermined significance, AGC endocervical NOS: Atypical glandular endocervical cells not otherwise specified, ASC-H: Atypical squamous cells of undetermined significance cannot exclude HSIL, AGC endocervical favor neoplastic: Atypical glandular endocervical cells favor neoplastic, AGC endometrial: Atypical glandular endometrial cells, AGC favor neoplastic : Atypical glandular cells favor neoplastic, LSIL : Low-grade squamous intraepithelial lesion, HSIL : High-grade squamous intraepithelial lesion, AIS : Adenocarcinoma in situ		

Tab. 1: Münchner Nomenklatur III: Gruppen und Subgruppen inkl. Definitionen, Empfehlungen und korrelierenden Begriffen des Bethesda Systems.
Eine evidenzbasierte Leitlinie für das Zervix-Screening in Deutschland wird derzeit erarbeitet.

Münchner Nomenklatur III für die gynäkologische Zytodiagnostik der Zervix
Die Rubriken A (Qualität des Abstrichs), B (Proliferationsgrad) und C (Mikroorganismen) werden beibehalten. Die textliche Beschreibung und/oder Wertung aller zytologischen Befunde, das Wortgutachten, bleibt wie in der Münchner Nomenklatur II obligatorisch.

Gruppe I
In Gruppe I werden **unverdächtige Befunde** eingeordnet. Mehr als 95 % aller zytologischen Befunde an der Zervix sind in dieser Kategorie enthalten.

Nach der Münchner Nomenklatur II konnten neben einem normalen Zellbild nur *leichte* entzündliche und degenerative Veränderungen sowie Befunde einer bakteriellen Zytolyse in der Gruppe I erscheinen. Zellbilder mit *deutlichen* derartigen Veränderungen ebenso wie Regenerationsepithel, unreife metaplastische Zellen, Para- und Hyperkeratosezellen, normale Endometriumzellen und Zellbilder bei follikulärer Zervizitis, IUP-assoziierte Zellveränderungen, Zeichen einer Herpes- oder Zytomegalievirusinfektion wurden als Gruppe II klassifiziert. Diese Unterscheidung lässt die breite Palette unauffälliger Befunde erahnen und unterliegt einer hohen Subjektivität, ist jedoch für das Ziel der Vorsorgezytologie, das Auffinden von Veränderungen, die mit einem erhöhten Risiko der Karzinomentstehung behaftet sind, nicht relevant. Deshalb verzichtet die Münchner Nomenklatur III auf eine „Gradierung" der nicht-präneoplastischen Zellveränderungen und trägt dadurch wesentlich zu einer effektiveren Befundung bei. Die Ressourcen für unnötige Befundkontrollen können eingespart werden. Vor allem aber wird die Belastung von Gynäkologen und Screening-Teilnehmerinnen dadurch verringert, dass keine Auseinandersetzung mit verzichtbaren Unterscheidungen unverdächtiger Befunde erfolgen muss.

Dementsprechend umfasst die neue Gruppe I *leichte sowie deutliche* reaktiv-entzündliche und degenerative Veränderungen an Zellen des Platten- und endozervikalen Zylinderepithels, inkl. bakterieller Zytolyse, Regenerations-epithel, Parakeratosezellen und Hyperkeratose, Zellbildern bei Atrophie, follikulärer Zervizitis, Herpes simplex, strahlen- und IUP-assoziierten Zellveränderungen, tubarer Metaplasie und Endometriumzellen bei den prämenopausalen Frauen bis zum 40. Lebensjahr.

Im Gegensatz zur Gruppe I unterscheidet sich die Gruppe II in der überarbeiteten Fassung der Nomenklatur deutlich. Sie umfasst alle Zellbilder und klinischen Situationen, bei denen eine Befundkontrolle zwar nicht zwingend notwendig ist, aber im Einzelfall erwogen werden sollte.

Gruppe II-a
Trotz eines unauffälligen Zellbildes kann eine Kontrollempfehlung indiziert sein, wenn durch anamnestische Angaben **(-a für Anamnese!)**, wie bspw. einen vorangegangenen auffälligen zytologischen, histologischen, kolposkopischen oder klinischen Befund, eine erneute zytologische Untersuchung geboten erscheint.

Die Gruppen II und III
Um die Transparenz der Befunde zu erhöhen, werden Subgruppen eingeführt, wobei Suffixe die betroffenen Epitheltypen kennzeichnen:

„-p" steht für plattenepithelial
„-g" steht für Zervixdrüsenepithel
„-e" steht für endometrial.

Zellbilder der **Gruppe II**, Befunde mit eingeschränkt protektivem Wert, können bei einmaliger bzw. erstmaliger Untersuchung einer Frau nicht mit Sicherheit als unverdächtig bewertet werden. Ob sich daraus eine Kontrollempfehlung ableitet, sollte individuell für die jeweilige Frau entschieden werden. Dabei ist in jedem Fall das Risiko zu berücksichtigen, mit dem sich hinter einer Gruppe II eine Läsion verbirgt, die die Frau gefährden könnte. So ist von einer Kontrollempfehlung oder Zusatzuntersuchungen prinzipiell abzusehen, wenn zum Beispiel allein das Alter oder die Screening-Anamnese mit einer Reihe erst kurz zuvor erhobener Normalbefunde eine tatsächliche Gefährdung ausschließen lässt.

Plattenepitheliale Befunde

In der Münchner Nomenklatur II wurden plattenepitheliale Zellbilder, die nicht eindeutig einer leichten Dysplasie entsprechen, von den meisten Zytologen zusammen mit reaktiven und entzündlichen Veränderungen der Gruppe II zugeordnet. Damit entfiel eine getrennte Wertung hinsichtlich des Risikos ebenso wie eine separate statistische Erfassung. Korrektheit und Sensitivität der Zytologie waren beeinträchtigt. Wurde bereits das Vorliegen einer höhergradigen Dysplasie in Erwägung gezogen, erfolgte eine Zuordnung in die Gruppe III. In dieser sollten aber definitionsgemäß nur Veränderungen berücksichtigt sein, bei denen ein Karzinom nicht ausgeschlossen werden kann.
Diese Unsicherheiten hinsichtlich einer korrekten Einordnung sind in der aktualisierten Nomenklatur beseitigt.

Die **Gruppe II-p** ist für reife Plattenepithelien vorgesehen, die nicht alle Kriterien einer leichten Dysplasie erfüllen.
Die Kerngröße kann bis auf das 3-fache erhöht sein, ebenso können eine minimale Hyperchromasie sowie eine geringfügige Irregularität der Chromatinverteilung und der Kernform vorhanden sein. Zeichen einer HPV-Infektion wie ein koilozytäres Zytoplasma ohne die Kernveränderungen einer CIN 1 oder Parakeratosezellen mit leicht vergrößerten, aber nicht dysplastischen Kernen, bedingen eine Klassifikation als Gruppe II-p. Reaktiv-entzündliche, hormonell bedingte und degenerative Epithelveränderungen werden nicht hier, sondern in der Gruppe I erfasst. Dementsprechend wird die Gruppe II-p im Screening deutlich seltener zu vergeben sein als die Gruppe IIID1 (die in etwa 1 % der Vorsorge-Abstrichbefunde auftritt).

Koilozyten sind pathognomonisch für eine HPV-Infektion. Es handelt sich dabei um einzeln oder in Gruppen vorkommende Zellen vom Superfizial- oder Intermediärzelltyp, deren Kern in einer großen, optisch leeren, scharf begrenzten Höhle liegt. Häufig treten doppelkernige Koilozyten auf. Koilozytäres Zytoplasma kommt sowohl mit kleinen, pyknotischen oder nur leicht vergrößerten Kernen vor (Gruppe II-p; Abb. 1), als auch mit stark vergrößerten, anisomorphen, hyperchromatischen Kernen (Gruppe IIID1; Abb. 2).

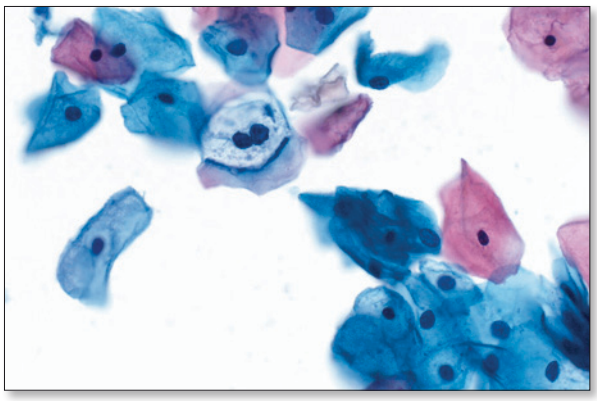

Abb.1: Gruppe II-p. Doppelkerniger Koilozyt: In einer großen, scharf begrenzten zytoplasmatischen Höhle liegen zwei (verglichen mit den Kernen der benachbarten Intermediärzellen um weniger als das Dreifache) vergrößerte Kerne mit degenerativ veränderter, stellenweise verdichteter Chromatinstruktur und geringfügig unregelmäßiger Kernkontur.

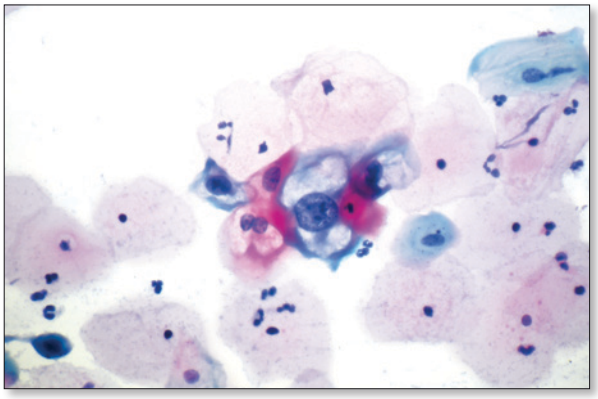

Abb. 2: Gruppe IIID1. Zellbild einer CIN 1. Neben klassischen Koilozyten mit geringfügigen Kernveränderungen findet sich eine große Intermediärzelle mit koilozytärem Zytoplasma und einem um deutlich mehr als das Dreifache vergrößerten Kern, der hyperchromatisch ist und ein etwas vergröbertes, unregelmäßig verteiltes Chromatin aufweist.

Bei einer HPV-Infektion treten außerdem häufig einzeln und in kleinen Verbänden gelagerte kleinere Plattenepithelzellen mit verhorntem – stark eosinophilem oder orangeophilem – Zytoplasma und kaum vergrößerten, pyknotischen, zum Teil aber auch anisomorphen, hyperchromatischen Kernen auf, die von einigen Autoren als Dyskeratozyten bezeichnet, von anderen unter Parakeratosezellen subsummiert werden. Bei fehlenden Kernkriterien einer Dysplasie werden auch solche Befunde in der Gruppe II-p untergebracht.

Eine Einordung in die **Gruppe III-p** der Münchner Nomenklatur III erfolgt bei unreifen Plattenepithelzellen mit Kernveränderungen, die eine CIN 2, eine CIN 3 oder ein Plattenepithelkarzinom nicht ausschließen lassen. Dabei können Zellbilder mit wenigen, einzeln oder in kleinen Straßen liegenden sog. „atypischen unreifen Metaplasiezellen" mit einer Kern-Plasma-Relation wie bei mäßiger bzw. schwerer Dysplasie, jedoch für diese Diagnose unzureichenden Kernatypien (Hyperchromasie, Chromatinirregularitäten) vorkommen.

Eine andere Variante zeigt schwer zu beurteilende dreidimensionale Zellverbände (Mikrobiopsien) mit Zelldrängeln und Polaritätsverlust.
Für die Gruppe III-p ist nach Literaturangaben eine Häufigkeit von unter 0,3 %[8, 9] anzunehmen.

Drüsenepitheliale Befunde
Die abnormen drüsenepithelialen Veränderungen sind insgesamt (Subgruppe II-g, III-g und III-e) bei weniger als 0,3 % aller Frauen zu erwarten.[10]

Zervixdrüsenepithel: Gruppe II-g und Gruppe III-g
Die **Gruppe II-g** ist für Drüsenzellen der Zervix vorgesehen, die stärkere als die üblichen reaktiven Veränderungen aufweisen. Sie liegen in flachen, zum Teil streifenförmigen Verbänden mit gestörter Kernordnung und -struktur. Die Kerngröße kann auf das 3- bis 5-fache erhöht sein, eine leichte Hyperchromasie und Nukleolen können erkennbar sein. Das Zytoplasma ist bei erhöhter Kern-Plasma-Relation verschmälert, die Zellgrenzen sind sichtbar.

Demgegenüber sollen ausgeprägte Atypien des zervikalen Drüsenepithels, bei denen ein Adenocarcinoma in situ oder ein invasives Adenokarzinom nicht auszuschließen ist, zur Einordnung in die **Gruppe III-g** führen. Dabei liegen die zervikalen Drüsenzellen in zum Teil streifen- und selten in rosettenförmigen Verbänden mit Verlust der Honigwabenstruktur, eine Fiederung in der Peripherie ist nur selten ausgeprägt. Eine Vergrößerung der Kerne mit mosaikartiger Lagerung und stellenweise dachziegelartiger Überlappung, eine Anisokaryose und leichte Hyperchromasie sowie Mitosen können beobachtet werden.

Endometrium: Gruppe II-e und Gruppe III-e
Im Zervix-Abstrich nachweisbare unverdächtige Endometriumzellen bei über 40-jährigen Frauen in der zweiten Zyklushälfte werden in die **Gruppe II-e** eingeordnet. Obwohl die Gefahr eines Endometriumkarzinoms in dieser Altersgruppe noch vergleichsweise gering ist, sollte der Ursache für den auffälligen Abstrichbefund nachgegangen werden.

In die **Gruppe III-e** sind Fälle über 40-jähriger und insbesondere postmenopausaler Frauen aufzunehmen, bei denen abnorme Endometriumzellen gefunden werden, die aber noch nicht die zytologischen Merkmale eines endometrialen Adenokarzinoms zeigen. Sie liegen meist in kleinen Verbänden aus wenigen Endometriumzellen mit gering vergrößerten, leicht hyperchromatischen Kernen, eventuell mit kleinen Nukleolen und mit schmalem, zum Teil vakuolisiertem Zytoplasma.

Gruppe III-x
Drüsenzellen zweifelhafter Dignität und ohne sichere Zuordnung zum zervikalen Drüsenepithel bzw. zum Endometrium werden in der Gruppe III-x erfasst.

Gruppe IIID
Laut Münchner Nomenklatur II wurden in der Gruppe IIID Zellbilder leichter und mäßiger Dysplasien (histologisch CIN 1 und CIN 2) zusammengefasst. Gerade hinsichtlich der sehr unterschiedlichen Prognose der einzelnen Schweregrade der Dysplasie und der deshalb unterschiedlichen Verfahren zur Befundkontrolle erscheint eine Trennung der Gruppe IIID nach CIN 1- und CIN 2-artigen Zellbildern notwendig. Von vielen Zytologen wurde diese Unterscheidung deshalb schon bisher regelmäßig im Wortgutachten getroffen.
Nach der Münchner Nomenklatur III wird die Gruppe IIID in die Subgruppen IID1 für Zellbilder einer leichten plattenepithelialen Dysplasie und IIID2 für die Zellen einer mäßiggradigen Dysplasie geteilt. Damit ist auch eine Übersetzbarkeit ins Bethesda-System gegeben.

Eine Einordung in die **Gruppe IIID1** (Abb. 3) erfordert das Vorliegen von meist einzeln liegenden, reifen Plattenepithelzellen (Superfizial- oder große Intermediärzellen) mit mindestens 3-fach vergrößertem Kern im Vergleich zum regulären Intermediärzellkern. Eine Anisokaryose, eine leichte Pleomorphie und eine Hyperchromasie der Kerne mit gleichmäßig verteiltem, oft vergröbertem Chromatin sind nachweisbar, mitunter auch opake Kerne. Die Kernmembran erscheint meist glatt konturiert. Doppel- und Mehrkernigkeit, Koilozytose oder Zytoplasma-Orangeophilie kommen häufig vor, müssen aber mit den beschriebenen Kernatypien kombiniert sein, um als dysplastisch eingestuft zu werden.

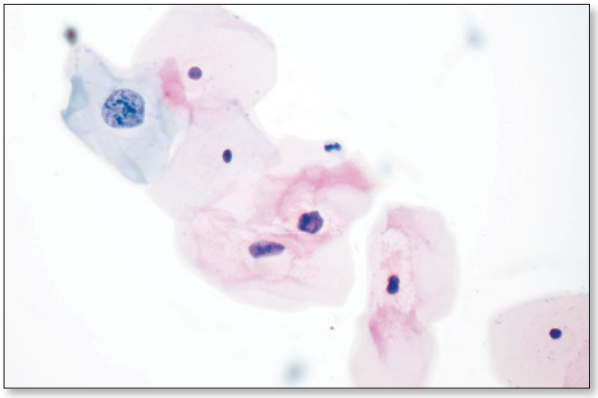

Abb. 3: Gruppe IIID1. Zellbild einer CIN 1. Eine Zelle vom Typ der großen Intermediärzelle mit einem um deutlich mehr als das Dreifache vergrößerten, hyperchromatischen Kern und leicht vergröbertem Chromatin.

Für die Einordnung in eine **Gruppe IIID2** (Abb. 4) sind einzeln und in kleinen Verbänden liegende Plattenepithelzellen etwa von der Größe kleiner Intermediärzellen mit im Vergleich zum Intermediärzellkern 2-bis 3-fach vergrößertem Kern notwendig. Eine Anisokaryose, eine leichte Pleomorphie und Hyperchromasie der Kerne, gering unregelmäßiges, oft vergröbertes Chromatin und eine irreguläre Kernmembran kennzeichnen diesen Dysplasiegrad zytologisch. Die Kern-

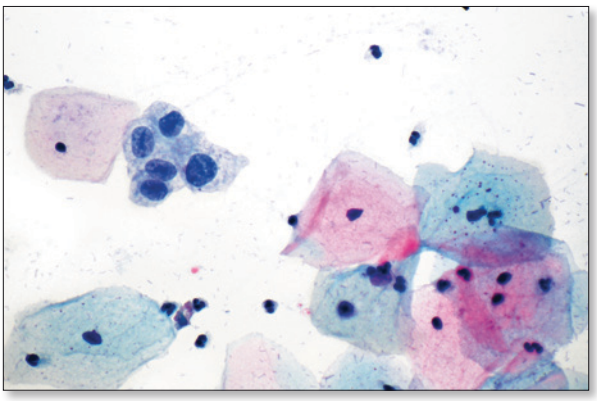

Abb. 4: Gruppe IIID2. Zellbild einer CIN 2. Kleiner Zellverband aus Plattenepithelien von der Größe kleiner Intermediärzellen mit um mehr als das Dreifache vergrößerten Kernen, leichter Anisokaryose, geringer Pleomorphie, Hyperchromasie und vergröbertem, unregelmäßig verteiltem Chromatin.

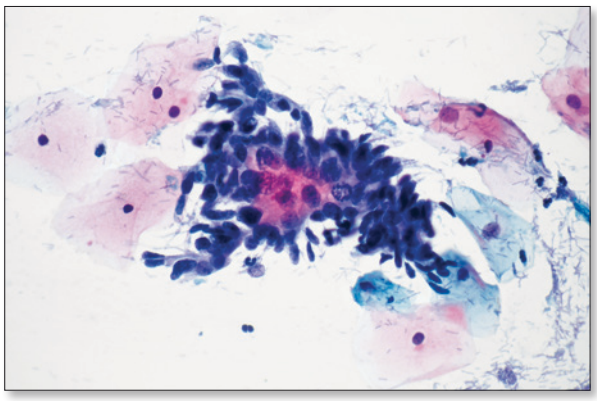

Abb. 5: Gruppe IVa-g. Zellbild eines Adenocarcinoma in situ. Rosettenförmiger Zellverband mit angedeuteter Fiederung in der Peripherie und einer Mitose. Die einander überlagernden, vergrößerten, randlich stiftförmigen Kerne weisen eine Anisokaryose und deutliche Hyperchromasie auf.

veränderungen sind meistens stärker ausgeprägt als bei den leichten Dysplasien der Gruppe IIID1.

Gruppe IV

Die Gruppe IV verschlüsselt wie bisher Zellbilder einer schweren Dysplasie und eines Carcinoma in situ, zusammengefasst als zytologisches Äquivalent einer CIN 3. Unverändert wird auch in Gruppe IVa und IVb unterschieden, wobei letztere zu verwenden ist, wenn ein invasives Wachstum auf Grund des Abstrichbildes möglich erscheint, aber beweisende Kriterien fehlen. Beide Subgruppen sind in der Münchner Nomenklatur III mit dem Suffix „-p" versehen, um die plattenepithelialen CIN 3-Läsionen von den Adenocarcinomata in situ (mit dem Suffix „-g") zu unterscheiden. Für letztere fehlte in den früheren Versionen der Münchner Nomenklatur eine definierte Kategorie, woraufhin diese charakteristischen Befunde entweder (ihrem biologischen Potential gemäß) in die Gruppe IV eingeordnet – die aber seinerzeit nur für plattenepitheliale Läsionen reserviert war – oder trotz eindeutiger Zellbilder als Gruppe III klassifiziert wurden.

In die **Gruppe IVa-p** werden einzeln oder in Synzytien gelagerte Plattenepithelzellen vom Basalzelltyp mit stark erhöhter Kern-Plasma-Relation bei spärlichem, abgerundetem Zytoplasma, mit Anisokaryose und Pleomorphie der Kerne gruppiert. Bei deutlicher Hyperchromasie präsentieren die Kerne meist ein ungleichmäßig verteiltes, vergröbertes Chromatin ohne Nukleolen und eine deutlich irreguläre oder durchbrochen wirkende Kernmembran.

Bei stärkerer Zell- und Kernpleomorphie, irregulärer Chromatinverteilung und Auftreten von Nukleolen ist trotz fehlender Tumordiathese an die Möglichkeit einer bereits vorliegenden Invasion zu denken bzw. umgekehrt bei zu beobachtender Tumordiathese ohne Nachweis von Karzinomzellen – diese seltenen Fälle gehören in die **Gruppe IVb-p**.

Die typischen zytologischen Kriterien eines Adenocarcinoma in situ (AIS) bedingen die Klassifikation als Gruppe **IVa-g** (Abb. 5).

Die atypischen zervikalen Drüsenzellen treten nicht einzeln, sondern in Gestalt von sog. Mikrobiopsien, streifen- und rosettenförmigen Verbänden mit Verlust der Honigwabenstruktur und Fiederung in der Peripherie, auf. Ihre einander überlagernden und in der Seitenansicht oft palisadenartig angeordneten Kerne sind vergrößert, oft oval oder elongiert und weisen eine Anisokaryose und Hyperchromasie mit grobkörnigem, gleichmäßig verteiltem Chromatin und gelegentlich kleinen Nukleolen und Mitosen auf.

Bei irregulärer Chromatinverteilung, vermehrten und/oder deutlich vergrößerten Nukleolen und Mitosen erfolgt eine Eingruppierung in die **Gruppe IVb-g** – ein bereits invasives Wachstum muss erwogen werden.

Läsionen des Drüsenepithels sind nicht selten mit plattenepithelialen Dysplasien kombiniert. Derartige **gemischte Läsionen** sind nach der bedeutenderen Komponente zu klassifizieren und im Befundtext detailliert zu benennen.

Gruppe V

Der Ursprung der Zellen invasiver Tumoren ist wiederum durch Einordnung in Subgruppen kenntlich zu machen.

Plattenepithelkarzinome

Plattenepithelkarzinome finden sich in der **Gruppe V-p.** Das weitaus häufigere **unverhornte Plattenepithelkarzinom** zeigt einzeln oder in Synzytien liegende Plattenepithelzellen vom Basalzelltyp mit stark zugunsten der Kerne verschobener Kern-Plasma-Relation. Die Kerne sind durch Anisokaryose, Pleomorphie und Hyperchromasie sowie insbesondere durch irregulär verteiltes, grobkörniges, oft verklumptes Chromatin mit intranukleären Aufhellungen und manchmal Makronukleolen gekennzeichnet. Die Kernmembran erscheint ebenfalls irregulär, das Zytoplasma sehr spärlich.

Bei nekrotisch zerfallenden Karzinomen tritt eine sog. Tumordiathese mit Zelltrümmern, Proteinpräzipitaten, Blut und Entzündungszellen auf.

Charakteristisch für das **verhornende Plattenepithelkarzinom** ist die starke Zell- und Kernpleomorphie. Die meist isolierten Zellen besitzen oft opake Kerne, ansonsten ein grobkörniges und irregulär verteiltes Chromatin mit intranukleären Aufhellungen. Makronukleolen sind selten. Das Zytoplasma ist orangeophil, der Hintergrund oft sauber.

Adenokarzinome

Das endozervikale Adenokarzinom (**Gruppe V-g**) bietet einzelne, zylindrische oder kubische, bis auf das Doppelte vergrößerte Drüsenzellen und zwei- sowie dreidimensionale Zellverbände in Form von Synzytien mit gestörter Zell- und Kernpolarität, oft in Papillen- und Rosettenform. Die Kerne sind vergrößert und pleomorph, besitzen ein irregulär verteiltes Chromatin mit intranukleären Aufhellungen, einer irregulären Kernmembran und gelegentlich Makronukleolen und Mitosen. Das Zytoplasma ist fein vakuolisiert.

Gelegentlich sind zytologisch besondere Varianten des endozervikal entstandenen Adenokarzinoms erkennbar, was entsprechend im Wortgutachten vermerkt werden sollte. Bei Nekrosen ist eine Tumordiathese zu beobachten, diese tritt jedoch im Vergleich zu den invasiven Plattenepithelkarzinomen seltener in den Vordergrund.

Das endometriale Adenokarzinom (**Gruppe V-e**) präsentiert einzeln oder in kleinen, dreidimensionalen Verbänden liegende Drüsenzellen mit Anisokaryose und aufgehobener Polarität. Die Drüsenzellen sind größer als normale Endometriumzellen. Mit wachsendem Differenzierungsverlust nehmen Zell- und Kernvergrößerung, Hyperchromasie und Irregularität der Chromatinverteilung zu, ebenso die Größe der Nukleolen. Das spärliche Zytoplasma ist oft fein, mitunter auch grobblasig vakuolisiert. Im Zervix-Abstrich ist beim Endometriumkarzinom manchmal eine sog. „wässrige" Tumordiathese erkennbar.

Zellbilder extrauteriner Adenokarzinome (z. B. Ovarialkarzinom) oder anderer Malignome (Sarkom, Melanom) werden in die **Gruppe V-x** eingeordnet. Die mögliche Herkunft der malignen Zellen ist im Befundtext anzugeben.

Gruppe 0 - zur Präparatequalität

Auch nach der aktualisierten Münchner Nomenklatur muss jedes zytologische Präparat hinsichtlich seiner Eignung, epitheliale Läsionen zu diagnostizieren, bewertet werden. Diese Bewertung ist subjektiv und nur eingeschränkt reproduzierbar[11, 12], zudem hängt sie vom vorgesehenen Screening-Intervall ab.

Wird ein zytologischer Befund in eine der Gruppen I bis V eingeordnet, ist damit zugleich die Brauchbarkeit des Präparates dokumentiert. Präparate mit Zellatypien können nicht als Gruppe 0 klassifiziert werden.

Ist die Beurteilbarkeit eingeschränkt, müssen die Gründe dafür benannt werden: zu wenig Zellmaterial, unzureichende Fixierung, ausgedehnte artefizielle oder schwere degenerative Zellveränderungen, starke Zellüberlagerung durch Epithelzellen, Leukozyten oder Erythrozyten. Weitergehende Kriterien zur Bewertung der Präparatequalität sind in der Münchner Nomenklatur III nicht definiert.

Im Bethesda-System[2] wird die für eine adäquate Beurteilung mindestens zu fordernde Zellzahl bei konventionellen Präparaten mit > 8.000 gut beurteilbaren Plattenepithelzellen angegeben. Von einer ausreichenden Zellzahl kann man ausgehen, wenn mindestens 1/3 des Objektträgers bedeckt wäre, wenn man die Plattenepithelien des Präparates „zusammenschieben" würde. Die Aussage „> 8.000 *gut beurteilbare* Plattenepithelzellen" verdient besondere Aufmerksamkeit, weist sie doch darauf hin, dass weder Fixierfehler noch andere artefizielle oder aber degenerative Einschränkungen die Beurteilung einer geringen Anzahl von Zellen weiter limitieren sollten. Bei stärkerer Überlagerung der Plattenepithelzellen durch Leukozyten oder Erythrozyten sollen diese Limitationen im Befundtext vermerkt sein. Bei Überlagerung von mehr als 75 % der Plattenepithelzellen (nicht des Objektträgers!) soll das Präparat laut Bethesda-System als nicht verwertbar eingestuft werden.

Das Vorhandensein oder Fehlen von Drüsenzellen und/oder Metaplasiezellen ist bei allen Frauen mit einer Zervix anzugeben. Das Fehlen dieser Zellen der Transformationszone erlaubt jedoch nicht die Klassifizierung des Präparates als nicht ausreichend, für diese Schlussfolgerung fehlt die Evidenz[13-15].
Eine Abstrich-Wiederholung allein wegen fehlender „endozervikaler" Zellen ist deshalb nicht indiziert.

Auswirkungen der Münchner Nomenklatur III

Die Münchner Nomenklatur III soll die Kommunikation zwischen den Anwendern im zytologischen Labor und den behandelnden Frauenärzten sowie den Pathologen im histologischen Labor vereinfachen. Die Transparenz der Befunde erleichtert dem Gynäkologen das Gespräch mit der Patientin über das mit der zytologischen Diagnose verbundene Risiko, so dass das Vertrauensverhältnis zwischen Patientin und Arzt gestärkt wird und Verunsicherungen, die zu Arztwechsel, Mehrfachuntersuchungen und Übertherapien führen, vermieden werden.

Durch die neue, sehr restriktiv definierte Gruppe II und eine genauere Definition der Gruppe III können falsch negative Befunde reduziert werden. Falsch positive Befunde (besonders an der Grenze zur leichten Dysplasie) sollten durch die Möglichkeit der Einordnung in die Gruppe II-p seltener werden. Auch die getrennte Zuordnung zu Gruppe IIID1 und IIID2 kann eine Qualitätsverbesserung bezüglich der Korrelation Zytologie-Histologie bewirken.

Die getrennte Erfassung aller drei Grade intraepithelialer Veränderungen des Plattenepithels (IIID1, IIID2 und IVa) und die Subgruppen in der Münchner Nomenklatur III garantieren eine Übersetzbarkeit in das Bethesda-System und damit eine internationale Vergleichbarkeit, ohne die kontinuierliche Abbildung der statistischen Daten besonders in epidemiologischer Hinsicht zu gefährden.

Kernaussagen

- Vertreter der beteiligten Fachgesellschaften haben in Abstimmung mit den Berufsverbänden die Münchner Nomenklatur III für die gynäkologische Zytodiagnostik der Zervix erarbeitet.
- Die bewährte Gruppeneinteilung der Münchner Nomenklatur II bleibt erhalten, durch Suffixe wird jedoch eine getrennte Erfassung leichter und mäßiger Dysplasien ermöglicht und die Unterscheidung zwischen Neoplasien des Platten- und des Drüsenepithels offensichtlich.
- Die Neudefinition und korrekte Anwendung der Gruppe II leistet einen Beitrag zur Steigerung der Sensitivität zytomorphologischer Befunde ohne Minderung der Spezifität.
- Mit der Münchner Nomenklatur III werden die zytologischen Befundkriterien für den Einsatz der Differentialkolposkopie und die Korrelation mit histologischen Untersuchungsergebnissen verbessert.
- Die Münchner Nomenklatur III ist in international gebräuchliche zytologische Befundkategorien, insbesondere auch das aktuelle Bethesda-System, direkt übersetzbar.

Anwendung der Münchner Nomenklatur III ab 1. Juli 2014.

Jahresstatistik 2014 letztmalig nach Münchner Nomenklatur II (problemlos möglich, da München III abwärtskompatibel zu München II).

Jahresstatistik ab 2015 nach Münchner Nomenklatur III.

Literatur

1. Griesser H, Marquardt K, Jordan B, et al.: Münchner Nomenklatur III. Frauenarzt 2013; 11: 1042-1048.
2. Solomon D, Nayar R: The Bethesda System for Reporting Cervical Cytology. Second Edition. Springer New York 2004.
3. Syrjänen K, Shabalova I, Sarian L, et al.: Covariates of high-risk human papillomavirus (HPV) infections are distinct for incident CIN1, CIN2 and CIN3 as disclosed by competing-risks regression models. Eur J Gynaecol Oncol 2012; 33: 5-14.
4. Howell LP, Zhou H, Wu W, Davis R: Significance of subclassifying high-grade squamous intraepithelial lesions into moderate dyplasia/CIN II versus severe dysplasia/CIN III/CIS in the Bethesda System terminology. Diagn Cytopathol 2004; 30: 362-6.
5. Ravinsky E, Baker P: Intermediate-grade squamous intraepithelial lesion may be a valid diagnostic/interpretive category. Diagn Cytopathol. 2009; 37: 81-5.
6. Guedes AC, Zeferino LC, Syrjänen KJ, Fernandes Brenna SM: Short-term outcome of cervical intraepithelial neoplasia grade 2: Considerations or management strategies and reproducibility of diagnosis. Anticancer Res 2010; 30: 2319-24.
7. Bray F, Carstensen B, Møller H, et al.: Incidence trends of adenocarcinoma of the cervix in 13 European countries. Cancer Epidemiol Biomarkers Prev 2005; 14: 2191–9.
8. Barreth D, Schepansky A, Capstick V, Johnson G, Steed H, Faught W: Atypical squamous cells-cannot exclude high-grade squamous intraepithelial lesion (ASC-H): a result not to be ignored. J Obstet Gynaecol Can 2006; 28(12): 1095-8.
9. Selvaggi SM: Clinical significance of atypical squamous cells cannot exclude high grade squamous intraepithelial lesion with histologic correlation - a 9-year experience. Diagn Cytopathol 2013 Jun 8. doi: 10.1002/dc.22982. [Epub ahead of print]
10. Schnatz PF, Guile M, O'Sullivan DM, Sorosky JI: Clinical significance of atypical glandular cells on cervical cytology. Obstet Gynecol 2006; 107: 701-8.
11. Ciatto S, Cariaggi MP, Minuti AP, et al.: Interlaboratory reproducibility in reporting inadequate cervical smears - a multicentre multinational study. Cytopathology 1996; 7: 386-90.
12. Sheffield MV, Simsir A, Talley L, Roberson AJ, Elgert PA, Chhieng DC: Interobserver variability in assessing adequacy of the squamous component in conventional cervicovaginal smears. Am J Clin Pathol 2003; 119: 367-73.

13. Birdsong GG: Pap smear adequacy: is our understanding satisfactory... or limited? Diagn Cytopathol 2001; 24: 79-81.
14. Bos AB, van Ballegooijen M, van den Akker-van Marle E, Hanselaar AGJM, van Oortmarssen GJ, Habbema JDF: Endocervical status is not predictive of the incidence of cervical cancer in the years after negative smears. Am J Clin Pathol 2001; 115: 851-5.
15. Mitchell HS: Longitudinal analysis of histologic high-grade disease after negative cervical cytology according to endocervical status. Cancer Cytopathol 2001; 93: 237-40.

Verfasser
Dr. Katrin Marquardt, Prof. Ulrich Schenck und Prof. Henrik Griesser

Korrespondenzadresse
Dr. Katrin Marquardt
Praxis für Pathologie
Güstrower Str. 34, 19055 Schwerin
gynpatho-schwerin@arcor.de

An der Überarbeitung der Münchner Nomenklatur und der Neufassung als Münchner Nomenklatur III haben außer den Autoren – die die Deutsche Gesellschaft für Zytologie vertreten – Mitglieder der folgenden Fachgesellschaften und Berufsverbände mitgewirkt:

- Prof. Dr. med. Klaus Neis, Deutsche Gesellschaft für Gynäkologie und Geburtshilfe e. V. (DGGG)
- Prof. Dr. med. Wolfgang Kühn, Arbeitsgemeinschaft für Kolposkopie und Zervixpathologie e. V. (AG CPC)
- Dr. med. Heinrich H. Neumann, Deutsche Gesellschaft für Pathologie e. V., Arbeitsgemeinschaft für Zytopathologie (DGP)
- Dr. med. Bodo Jordan, Arbeitsgemeinschaft zytologisch tätiger Ärzte in Deutschland e. V. (AZÄD)
- Dr. med. Manfred Steiner, Berufsverband der Frauenärzte e. V. (BVF)
- Prof. Dr. Reinhard Bollmann, Bundesverband Deutscher Pathologen e. V. (BDP)
- Dipl. Biol. Birgit Pöschel, Berufsverband zytologisch tätiger Akademiker Deutschland e. V. (BEZAD)