Cyto : Info

43. Jahrgang · Ausgabe 1 · Januar 2024

FACHMAGAZIN · VERBAND DEUTSCHER CYTOLOGISCH TÄTIGER ASSISTENTEN e.V.

: Bedeutung der Telezytologie in unterversorgten Ländern

: Aktuelle wissenschaftliche Erkenntnisse zu HPV – eine Übersicht

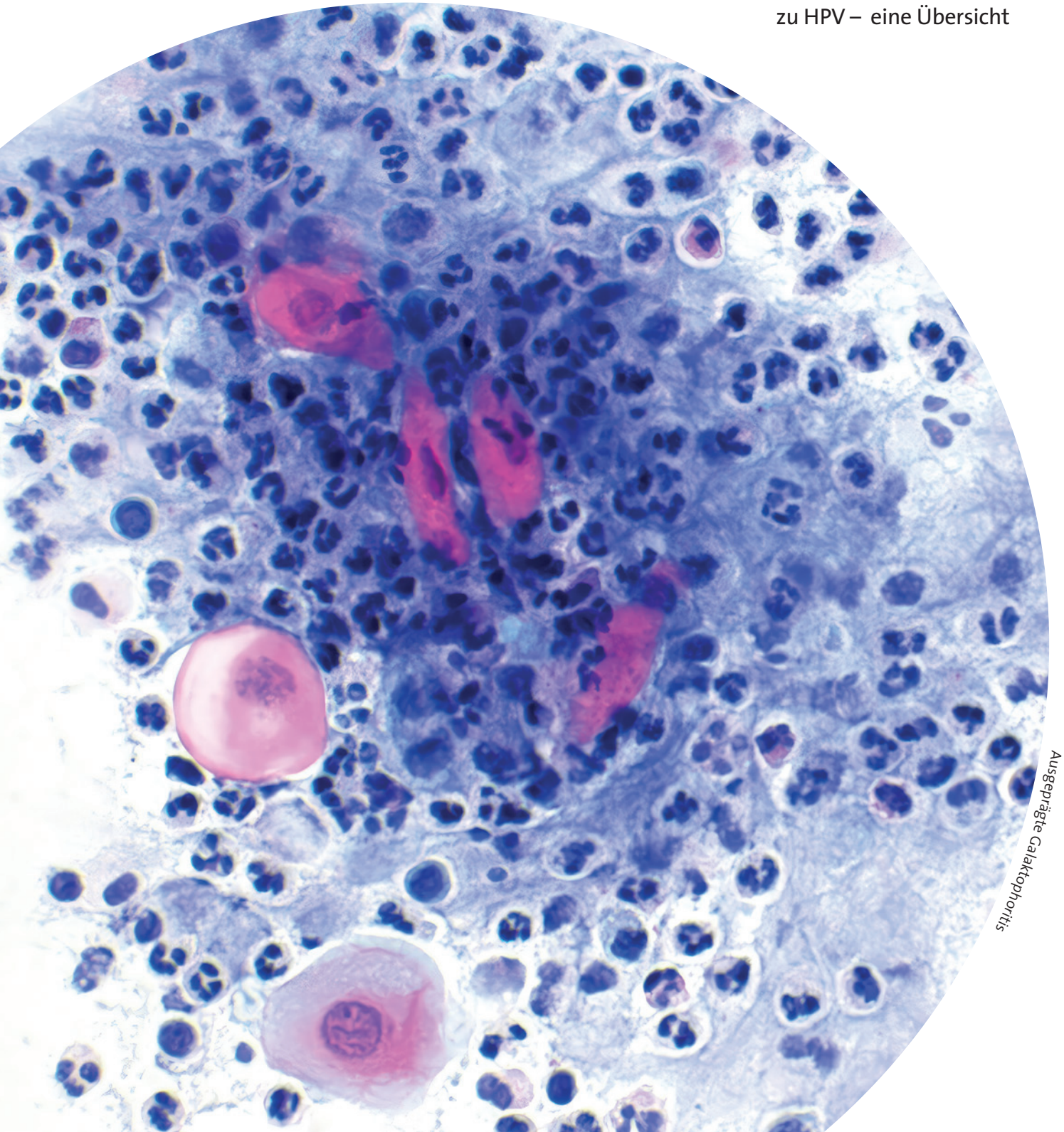

Ausgeprägte Galaktophoritis

Kontakt

VDCA Geschäftsstelle
Mittelfeldweg 20c
27607 Geestland
Tel.: +49 (0)4743 275646
info@vdca.de, www.vdca.de

Vorsitzende
Heidi Hahn CFIAC
h.hahn@vdca.de

Schatzmeisterin
Maria Binn
m.binn@vdca.de

Schriftführerin
Annekatrin Decker
a.decker@vdca.de

Redaktionsbüro
Am Tabakquartier 62
28197 Bremen
T +49 (0)421 4899899
redaktion@vdca.de

Hinweise für Autoren
www.vdca.de, Rubrik Cyto-Info

Inhalt 1/2024

04 : VDCA Intern

05 : Bedeutung der Telezytologie in unterversorgten Ländern
T. Aeppel, P. Dalquen, P. Fritz, R. Raoufi, A. Sedigi, G. Stauch

10 : Aktuelle wissenschaftliche Erkenntnisse zu HPV – eine Übersicht
C. Kronberger

15 : Stolperfall

17 : Repetitorium : gynäkologische Zytologie
11. Plattenepithel der Ektozervix
H. Flenker †, H. Griesser

20 : Repetitorium : außergynäkologische Zytologie
63. Grundlagen: Lunge, Teil 2 – Probensorten und Verarbeitung
M. Engels

23 : Test the best

25 : Das Leben von Harald zur Hausen

27 : Das alte und neue VDCA-Team

27 : Kontaktadressen der Regionalgruppen

28 : Alles was Recht ist

31 : Tagungsbericht

32 : Fortbildungsveranstaltungen des VDCA

38 : Tagungskalender

39 : Jobbörse Stellengesuche/Stellenangebote

42 : Unser Service für Mitglieder / Impressum

Titelbild: Hiltrud Emondts CFIAC

Bedeutung der Telezytologie in unterversorgten Ländern

T. Aeppel, P. Dalquen, P. Fritz, R. Raoufi, A. Sedigi, G. Stauch

Zusammenfassung

Der vorliegende Bericht stützt sich auf eine mehr als zehnjährige Telekommunikation mit Ärzten des Abu-Ali-Ibn-Sina-Hospitals in Mazar-e-Sharif. Die Telekommunikation erfolgt mittels der in Basel entwickelten Plattform iPath-Network. Sie bietet unter anderem die Möglichkeit, anhand von Mikrofotos die Ärzte des Hospitals u. a. bei der Interpretation zytologischer Präparate zu unterstützen. Die Erfahrung zeigt die Vorteile der Zytologie in einem Land wie Afghanistan und welche diagnostischen Fortschritte mittels Telekommunikation erreichbar sind, aber auch wo die aus europäischer Sicht notwendige Behandlung der Patienten aufgrund der sozialen und ökonomischen Bedingungen an ihre Grenzen stößt. Auch für die Beratenden lohnt sich die Arbeit. Sie werden nicht nur mit in Europa seltenen Krankheiten, sondern auch mit wissenschaftlichen Fragestellungen konfrontiert.

Einleitung

Die Entwicklung der Telemedizin reicht bis Ende der fünfziger Jahre des letzten Jahrhunderts zurück. Damals stellte sich im Rahmen des Weltraumprogramms der NASA amerikanischen Medizinern die Frage, wie man in einem gesundheitlichen Notfall mit den Astronauten kommunizieren könnte. Seit dieser Zeit gewann die telemedizinische Beratung generell immer mehr an Bedeutung. Im Vordergrund stand zunächst das Ziel, die Zeit zwischen intraoperativer Entnahme von Gewebe- oder Zellproben und Rückmeldung der Diagnose und damit die Dauer von Operationen zu verkürzen.

Diese in der Literatur als „rapid on-site Evaluation (ROSE)“[1] bezeichnete Methode gab auch in Basel den Anstoß zur Entwicklung der Internet-Plattform iPath-Network[2]. Sie wurde jedoch bald nicht nur zur Schnellschnittdiagnostik innerhalb der Schweiz, sondern schon bald auch zur telemedizinischen Beratung von Kollegen und Hospitälern in den verschiedensten unterentwickelten Ländern verwendet [3,4]. Ähnlich wie im Programm der Nasa ermöglicht die Plattform heute eine telemedizinische Kommunikation von Bildern aller Art über weite Entfernungen hinweg. Sie wird inzwischen von vielen Institutionen und Gruppen nicht nur zur Beratung histologischer und zytologischer Befunde, sondern auch auf anderen Gebieten wie Radiologie, Dermatologie und Hämatologie genutzt. Die Software wurde inzwischen von der Agha Khan Fundation übernommen und wird in anderen Projekten wie Campus Medicus in modifizierter Form verwendet.

Der vorliegende Bericht soll zeigen, welche Bedeutung zytologische Untersuchungen für beide Seiten, für die Patienten der unterentwickelten Länder und für die an der Beratung teilnehmenden Kollegen hat. Er stützt sich hauptsächlich auf Erfahrungen der telemedizinischen Zusammenarbeit mit Ärztinnen und Ärzten des Abu-Ali Ibn-Sina-Hospitals in Mazar-e-Sharif in Afghanistan. Sie decken sich weitgehend mit jenen der Zusammenarbeit mit Kollegen in Kambodscha, Nepal, Tansania und anderen Zentren.

Methodische Voraussetzungen

Die Zusammenarbeit ist besonders gelungen, weil einer der Autoren (G. Stauch) mehrmals nach Mazar reiste und, unterstützt von verschiedener Seite in Deutschland, am Hospital die notwendigen technischen Voraussetzungen schuf [5]. Dazu gehört eine an das Pathologie Labor räumlich angegliederte FNA Klinik mit einem gemeinsamen Laborraum für die Aufarbeitung von histologischen und zytologischen Präparaten. Damit liegt die Aufarbeitung beider Proben in einer Hand und ermöglicht die gleichzeitige Auswertung von Gewebsproben mittels zytologischen Abstrich- oder Tupf- und histologischen Schnittpräparaten. Zudem können in dem Labor flüssigkeitsbasierte zytologische Präparate hergestellt werden.
Ausschlaggebend für eine gelingende telezytologische Beratung sind gute mikrofotografische Bilder. Sie erfordern ein striktes Einhalten der Guidelines in Herstellung und Färbung der Präparate durch den diagnostizierenden Arzt und ein mittelpreisiges medizinisches Mikroskop mit Kameraaufsatz (Abb.1).



Abb. 1: Die zur Herstellung guter zytologischer Bilder notwendige apparative Einrichtung. (Zytologie-Labor/UKE Hamburg)

Eine andere Möglichkeit ist die Herstellung der Fotos mit einem auf das Okular des Mikroskops aufgesetzten Mobiltelefon. Nach unserer bisherigen Erfahrung gelingt das nur selten. Auch die Diagnosestellung an den übermittelten zytologischen Bildern auf dem Mobiltelefon erweist sich als problematisch, weil es schwierig bis unmöglich ist, bei der geringen Bildgröße die für die Karzinomdiagnose ausschlaggebende Zellkern-Struktur zu beurteilen.
Den übermittelten Bildern müssen anonymisiert die klinischen Daten beigefügt werden, wie Alter, Geschlecht, Anamnese, Herkunft der Probe (Organ) und Art der Materialentnahme (Exzisat, Stanz- Dick- oder Feinnadelbiopsie). Ohne diese Angaben ist eine exakte Diagnose nicht möglich.

Situation am Krankenhaus in Mazar-i-Sharif

Die Zusammenarbeit mit Kollegen des Hospitals besteht seit 13 Jahren. Ein Facharzt für Pathologie fehlt dort. Die Pathologie wird von Ärzten und Ärztinnen mit klinischer Ausbildung und Zuständigkeit für Chirurgie, HNO oder Gynäkologie wahrgenommen. Wie in anderen Krisenregionen und unterversorgten Ländern werden in dem Krankenhaus 10 mal häufiger ambulante als stationäre Patienten behandelt. Die ambulanten Patienten kommen zumeist aus entfernten ländlichen und medizinisch unterversorgten Gegenden. Dies verlangt meist eine schnelle Untersuchung der pathologischen Präparate, womit der Zytologie eine besondere Bedeutung zukommt, da die Diagnose innerhalb von 6 Stunden nach Zellgewinn möglich ist, während die histologische Aufarbeitung meist 24 Stunden benötigt.

Viele Patienten leiden an fortgeschrittenen und kaum oder nicht mehr therapierbaren Krankheiten. Das städtische Krankenhaus ist für sie die letzte Hoffnung. Doch ihre finanzielle Situation ist bis auf wenige privilegierte Personen prekär, so dass zuweilen nicht einmal eine einfache Röntgenuntersuchung oder ein mehrtägiger Krankenhausaufenthalt möglich ist. Krankenversicherungen fehlen in Afghanistan, so müssen alle medizinischen Kosten vom Patienten selbst oder seinen Angehörigen getragen werden. Das ist ein weiterer Grund für die besondere Bedeutung der Zytologie. Für eine zytologische Untersuchung werden umgerechnet nur 1,5 - 3 $ in Rechnung gestellt gegenüber 10 - 15 $ für eine histologische. Die telezytologische Beratung ist kostenlos. Bedenkt man allerdings, dass etwa 60 % der afghanischen Bevölkerung unterhalb der Armutsgrenze von 1,5 $ pro Tag lebt, so ist selbst eine orientierende zytologische Untersuchung für die meisten Patienten kaum erschwinglich.

Erfolge der telezytologischen Beratung

Die gelegentlich von europäischen Pathologen zu hörende Ablehnung der Beratung mittels iPath-Network mit der Begründung, es sei nicht möglich, an einer Auswahl von „stehenden“ Bildern eine Diagnose zu stellen, ist „überheblich“ und entspricht nicht unserer Erfahrung.

Zu Beginn war tatsächlich eine Diagnose an den mit iPath-Network übermittelten Bildern wegen der schlechten Aufarbeitung nur sehr eingeschränkt möglich und erlaubte meist nur ein Triagieren in benigne versus maligne. Doch ein besonderer Erfolg der jahrelangen Beratung besteht allein schon in dem heute höchsten europäischem Standard entsprechenden Präparation der Gewebe- und Zellproben (Abb. 2a/b).

Der Erfolg der Zusammenarbeit manifestiert sich auch in der seit Beginn nahezu jährlich kontinuierlich steigenden Zahl der Fälle, von denen histologische und zytologische Bilder per iPath übermittelt werden. In 2020 erreicht sie einen Höchstwert von 2.500. Insgesamt sind es inzwischen etwa 20.000 Fälle. (Abb. 3).

Die zytologischen nahmen zwar im Vergleich zu histologischen Untersuchungsfällen nicht an Häufigkeit zu. In den ersten drei Jahren waren 195 (33.2 %) der 588 Einsendungen Bilder zytologischer Proben, in den ersten sieben Monaten 2023 waren es 499 (29.5 %) der 1.680 Einsendungen. Doch hat ihr Stellenwert innerhalb der diagnostischen Methoden an Bedeutung gewonnen, vor allem weil die Herstellung zytologischer Präparate einfach, kostengüns-

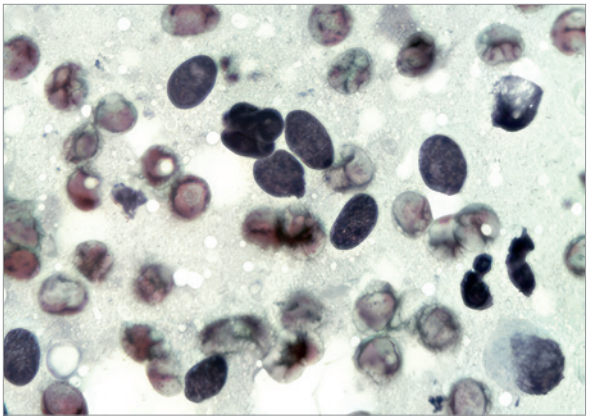

Abb. 2a

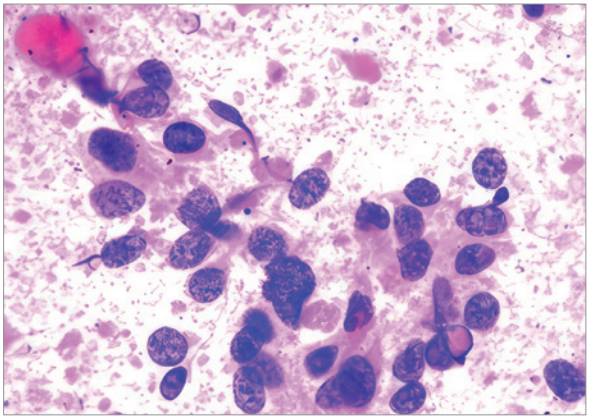

Abb. 2b: Verbesserung der Bildqualität: 2a) gesendet 2011, FNA Mamma, mangelhafte Fixation und unzureichende photographische Qualität; 2b) gesendet 2023, Mammakarzinom, optimale Darstellung der Zellkernstruktur. (Papa, a: 200x, b: 1.000x)

tig und wenig zeitaufwendig ist. In vielen Fällen werden deshalb von dem mittels Stanzbiopsie entnommenen Gewebe ein oder mehrere Zellausstriche hergestellt.

Schon von Anfang an wurden Bilder von Proben aus allen Organen gesandt, besonders häufig Feinnadelaspirate von Brust und Lymphknoten, in letzter Zeit jedoch auch vermehrt von Hautabstrichen. Plattenepithel- und Basalzellkarzinome der Haut sind an ihnen zytologisch einfach zu diagnostizieren. In den meisten Fällen von Brust- und Hautveränderungen, die in Europa fast ausschließlich histologisch untersucht werden, erwies sich die zytologische Untersuchung zum Nachweis eines malignen Tumors als ausreichend. Ist eine zytologische Diagnose nicht möglich, was insbesondere bei der exakten Klassifizierung maligner mesenchymaler Tumoren und einer Reihe gutartiger Erkrankungen der Lymphknoten der Fall ist, oder wenn sich die Konsulenten nicht auf eine Diagnose einigen können, werden histologische Untersuchungen an mit-

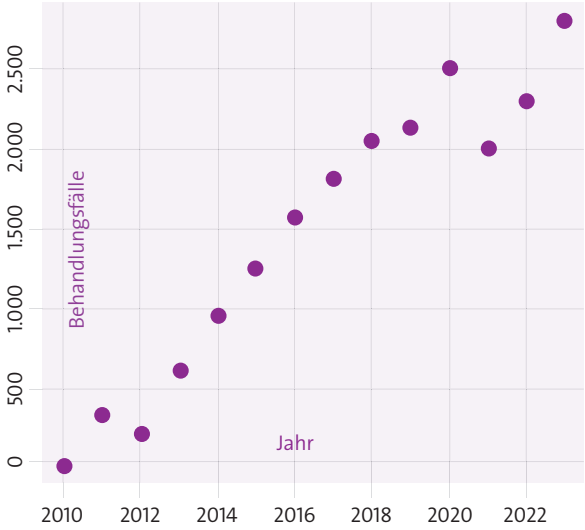

Abb. 3: Jährliche Zahl der Fälle, zu denen im Afghanistan-Forum des iPath-Network Bilder aus histologischen und zytologischen Präparaten gesendet wurden.

tels Saug- oder Stanzbiopsie mit dicker Nadel oder durch Exzision gewonnenem Gewebe vorgeschlagen.

Die Abstriche von mittels Stanzbiopsie gewonnenem Frischgewebe der Haut erweisen sich als besonders vorteilhaft zum Nachweis einer Leishmaniase, einer in Afghanistan häufigen parasitären Infektionskrankheit. Die Erreger, geißeltragende Protozoen (Haemoflagellaten), sind unserer Erfahrung nach im zytologischen Präparat oft einfacher als im histologischen nachweisbar. Sie finden sich oft massenweise in Makrophagen und frei im umgebenden Blut (Abb. 4).

Dieses Beispiel zeigt, dass die Konsulenten mit in Europa seltenen Krankheiten konfrontiert werden. Die übersandten Bilder werden von den Konsulenten (G.S, P.D, P.F, T.A) beurteilt und täglich in einer Videokonferenz besprochen. Von der Beratung am iPath-Network profitieren nicht nur die Patienten, sondern auch die an den täglichen Videokonferenzen teilnehmenden afghanischen Kollegen. Sie erleben etwas, das in ihrem Land ungewöhnlich, aber auch in Europa vor der Einführung der neuen Kommunikationsmittel nicht selbstverständlich war: Der Meinungsaustausch zwischen den Kollegen verläuft nicht mehr „von oben nach unten“, indem „der“ Experte oder der Älteste eine nicht hinterfragbare Diagnose abgibt. Viel mehr werden Befunde zwischen allen Teilnehmenden offen und frei diskutiert, ohne einen weniger Erfahrenen wegen eines Irrtums zu disqualifizieren.

Abb. 4a

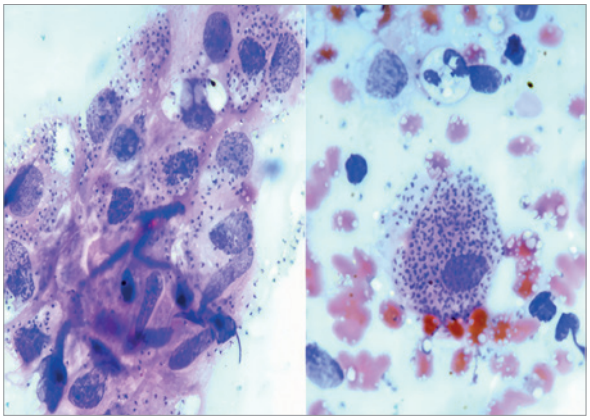

Abb. 4b: Leishmaniasis: a) Multifokale ulzerierende Hautveränderung der Hand; b) zytologisches Abkratz-Präparat mit massenhaft intra und extrazellulär angesiedelten Leishmanien (Pap, 1.000x)

Grenzen der telezytologischen Beratung

Auch wenn es im allgemeinen möglich ist, an stehenden Bildern von konventionell Hämatoxilin-Eosin-gefärbten Präparaten die wichtige Unterscheidung zwischen gut- und bösartigen Erkrankungen zu treffen, fehlen mangels der notwendigen Reagenzien die in Europa selbstverständlichen Spezialfärbungen und immunchemischen Tests für eine differenziertere Bestimmung eines Tumor-Typs oder Subtyps. Ebenso sind nicht alle für eine wirksame Behandlung notwendigen Medikamente zu beschaffen. Es fehlen bei komplizierten Operationen erfahrene Chirurgen, so dass sich manche Patienten zur Operation in die Hauptstadt Kabul oder ins Ausland nach Pakistan, Indien oder Europa begeben. In anderen Fällen bleibt nur eine palliative Therapie.

Zukunftsperspektiven

Die Einrichtung eines zytologischen Labors wäre auch in kleineren Krankenhäusern und peripheren Gesundheitszentren Afghanistans wünschenswert. Denn dies würde es in ländlichen Gebieten selbst medizinisch weniger ausgebildetem Laborpersonal ermöglichen, durch orientierende Zytologie basierte Tests Patienten auszuwählen, die zur klinischen Untersuchung und Behandlung in ein Krankenhaus weitergeleitet werden müssen.

Aufgrund der telemedizinischen Erfahrungen stellen sich nicht nur wissenschaftliche Fragen bezüglich Epidemiologie oder besonderen Verlaufsformen bestimmter Krankheiten. Es stellt sich insbesondere die Frage, ob und wie sich der mit der telemedizinischen Beurteilung der Fälle verbundene tägliche Zeitaufwand verringern lässt. Die modernen und immer stärker um sich greifenden Methoden der künstlichen Intelligenz (KI) scheinen dazu Möglichkeiten zu bieten. Die Ergebnisse einer ersten noch unveröffentlichten Bildanalyse von 94 Feinnadelaspiraten der Mamma sind vielversprechend. In 73.4 % stimmten die Ergebnisse hinsichtlich Gut- und Bösartigkeit mit der konventionellen von den Konsulenten gestellten Diagnose überein[6]. Dies reicht für eine routinemäßige Anwendung der derzeitigen Algorithmen noch nicht aus. Ein abschließendes Urteil wird erst in einigen Jahren möglich sein.

Schon heute kann man jedoch sagen, dass die maschinelle Bildauswertung eine gewisse unterstützende Funktion wie ein „Präscreening“ einnehmen wird. Ein vollständiger Ersatz der menschlichen Arbeit ist nicht zu erwarten und aus ethischen Gründen nicht vertretbar. Denn die Komplexität der morphologischen Bilder ein und desselben Tumortyps lässt sich nur durch spezielle Kenntnisse und zusätzliche immunchemische und molekularbiologische Analysen überwinden. Zytologie-erfahrene Ärztinnen und Ärzte sowie im zytologischen Screening versierte Laborantinnen und Laboranten sind unersetzbar und werden entgegen manchen Befürchtungen weiterhin gebraucht, auch für die telemedizinische Beurteilung zytologischer Bilder. Die maschinelle Bildklassifkation könnte aber in Zukunft zur Plausibilitätsprüfung von Diagnosen genutzt werden und so eine unterstützende Funktion in der zytologischen Diagnostik einnehmen.

Literatur

1. Sarode VR: The current practice of telecytology for rapid on-site evaluation (ROSE): Practical considerations and limitations. Semin Diagn Pathol. 2022;39:463-467

2. Brauchli K, Christen H, Meyer P, Haroske G, Meyer W, Kunze KD, Otto R, Oberholzer M: Telepathology: design of a modular system. Anal Cell Pathol. 2000;21:193-9

3. Caron JE, Ying Y, Ye Q, Cheng L, Rao JY: International telecytology: current applications and future potential. Diagn Cytopathol. 2019 Jan;47(1):28-34

4. Yao K, Li Z: Review of different platforms to perform rapid on-site evaluation via telecytology. Cytopathology. 2020;31:379-384

5. Stauch G, Raoufi R, Sediqi A, Dalquen P, Fritz P, Aichmüller C, Aichmüller-Ratnaparkhe M, Hubler M: Erfahrungen mit der Telepathologie in Nordafghanistan an, eine 10jahre Erfolgsstory. Pathologie (Heidelberg). 2022; 43: 303-310

6. Fritz P, Kleinhans A, Hubler M, Rokai R, Firooz H, Sediqi A, Khachatryan A, Sotoudeh K, Mamunts D, Desai M, Omer M, Kunze D, Hinsch N, Jundt G, Dalquen P, Ott G, Aboud AA, Alscher MD, Stauch G: Experience with telepathology in combination with diagnostic assistance systems in countries with restricted resources. J Telemed Telecare. 2020;26:488-494

Verfasser

Tanja Aeppel: Zytologisches Labor/Ahrensburg-Deutschland tanja.aeppel@outlook.de

Prof. emer. Dr. med. Peter Dalquen: Institut für Pathology, Universitätsspital Basel, Schweiz, pdalquen@sunrise.ch

Dr. med. Peter Fritz: Institut für Pathologie, Robert Bosch Hospital, Stuttgart, Deutschland, peter.fritz2323@gmail.com

Dr. med Rokai Raoufi: Institut für Pathologie Kaufbeuren/ Ravensburg dr.rokai@gmail.com

Dr. med Atic Sediqi: Abu Ali Ibn Sina Hospital, Mazar-e-Sharif/ Afghanistan, atiq.sediqi@outlook.com

Dr. med. Gerhard Stauch: Aurich Deutschland, gGmbH iPath-Network, gerhardstauch@web.de

Bildnachweise

Zytologie-Labor Mazar-i-Scharif, Afghanistan
Leitung: Dr. R. R. und A.S.